Odontojenik Kisti Taklit Eden Maksiller Mukoepidermoid Karsinoma: Vaka Raporu

Maxillary Mucoepidermoid Carcinoma Mimicking Odontogenic Cyst

Mukoepidermoid Karsinoma / Mucoepidermoid Carcinoma

Metin Şençimen[1], Kerim Ortakoğlu[2], Mehmet Erkan Kahraman[3], Aydın Gülses[4], Ömer Günhan[5]

[1] Ağız, Diş, Çene Hastalıkları ve Cerrahisi Anabilim Dalı, Diş Bilimleri Merkezi, Gülhane Askeri Tıp Akademisi, Etlik, Ankara,
[2] Ağız Diş Çene Hastalıkları ve Cerrahisi Kliniği, Medicana Hastaneleri, Beylikdüzü, İstanbul, [3] KBB Servisi, Eskişehir Hava Hastanesi, Eskişehir ,
[4] Ağız, Diş, Çene Hastalıkları ve Cerrahisi Anabilim Dalı, Diş Bilimleri Merkezi, Gülhane Askeri Tıp Akademisi, Etlik, Ankara,
[5] Patoloji Anabilim Dalı, Gülhane Askeri Tıp Akademisi, Etlik, Ankara, Türkiye.

Özet

Mukoepidermoid karsinoma, karakteristik olarak çeşitli oranlarda neoplastik skuamoz hücrelerle karışmakta olan mukus salgılayan hücrelerden meydana gelen malign bir neoplazmdır. Lezyonun en sıklıkla ortaya çıktığı bölge, tükürük bezleridir. Bu çalışmada kısaca maksiller mukoepidermoid karsinoma vakasının cerrahi ve protetik rehabilitasyon süreci sunulmuştur. Mukoepidermoid karsinoma, klinik ve radyografik olarak oldukça benzer özellikler sergileyen odontojenik kistlerden ayırt edilmelidir.

Anahtar Kelimeler

Mukoepidermoid, Karsinoma, Odontojenik Kistler.

Abstract

Mucoepidermoid carcinoma is a malignant neoplasm characteristically composed of mucus secreting cells, intermingled with neoplastic squamous cells in variable proportions. The commonest site of occurrence is the salivary glands. This paper briefly presents the surgical and prosthetic rehabilitation of a case of a maxillary mucoepidermoid carcinoma. Mucoepidermoid carcinomas represent clinically and radiographically very similar characteristics with odontogenic cysts and must be differentiated from this lesions.

Keywords

Carcinoma, Mucoepidermoid, Odontogenic Cysts.

DOI: 10.4328/JCAM.170 Received: 12.01.2010 Accepted: 06.02.2010 Printed: 01.05.2011 J Clin Anal Med 2011;2(2):40-2

Corresponding Author: Aydın Gülses, Ağız, Diş, Çene Hastalıkları ve Cerrahisi Anabilim Dalı, Gülhane Askeri Tıp Akademisi, Diş Bilimleri Merkezi, 06018, Etlik, Ankara, Türkiye. Phone: +903123046072 Faks: +903123046020 E-mail: aydingulses@gmail.com

Giriş

Mukoepidermoid karsinoma (MEK), müköz epidermoid hücrelerden oluşan, malign karakterde, epiteliyal bir neoplazmdır [1]. MEK, tükürük bezi neoplazmları arasında %10-15 ve tüm tükürük bezi maligniteleri arasında %30 oranında görülür [2]. MEK nın klinik ve radyografik olarak karakteristik bulgulara sahip olmaması, odontojenik kist ve MEK arasında ayırıcı tanıya yönelik karara varmayı güçleştirmektedir [3,4].

Adından da anlaşılacağı gibi MEK, histolojik olarak epidermoid, skuamoz ya da mukus salgılayan tipte hücrelerin karışımından oluşur [5]. MEK, genellikle parotis bezinde gözlenirken, damakta yer alanlar başta olmak üzere minör tükürük bezleri, patolojinin en sık rastlandığı ikinci bölgedir [5]. Üst solunum yolları, nazal mukoza, özefagus, maksilla, mandibula, karaciğer, penis ve anüs bölgesinde rapor edilmiş vakalar da mevcuttur [6].

Bu çalışmada unilateral hemimaksillektomi ile cerrahi olarak tedavi edilen ve obturator uygulaması ile protetik rehabilitasyonu sağlanan maksiller mukoepidermoid karsinoma vakası sunulmuştur.

Olgu

20 yaşında erkek hasta, dört ay önce ortaya çıkan ve giderek büyüdüğünü fark ettiği, sol maksiller yanak boşluğunda şişlik ve buna bağlı dolgunluk hissi şikayeti ile Gülhane Askeri Tıp Akademisi Ağız, Diş, Çene Hastalıkları ve Cerrahisi Anabilim Dalı Kliniği'ne başvurdu. Tıbbi anamnezinde herhangi bir sistemik rahatsızlık bulgusu olmayan hastanın soy geçmişine yönelik tıbbi öyküsü özellik arz etmemekteydi. Yapılan klinik muayenesinde sol maksiller köpek dişinin distalinden ikinci büyük azı dişine kadar uzanan vestibüler bölgede, serbest- yapışık diş eti sınırından vestibüler sulkusa kadar uzanan alanda mavi-kırmızı renkte şişlik gözlendi (Resim 1) ve söz konusu bölgede palpasyon esnasında kre-

Resim 1. Ağız içi klinik muayenede, sol üst kanin dişin distalinden sol üst 7 numaralı dişe komşu vestibüler alanda kırmızı-mavi renkte şişliğin varlığını göze çarpmaktadır.

pitasyon bulgusu fark edildi. Genel olarak ağız hijyen seviyesi düşük olarak tespit edilen hastanın patolojiye komşu bölgedeki dişlerinde diş çürüğü ya da geçirilmiş konservatif ya da endodontik tedavi bulgusu yoktu. Travma geçmişine yönelik olarak alınan anamnezinde hasta, söz konusu bölgeye 2-3 gün önce arkadaşının dirseğinin çarptığını, ve bu olaydan sonra mevcut şişlikte mavi renk değişikliği olduğunu beyan etmekteydi. Ortopantomografi bulguları, sol maksiller köpek dişinin distalinden, ikinci büyük azı dişinin kök ucu hizasına kadar olan bölgede, düzensiz kenarlı radyolüsent sahanın varlığını göstermekteydi. (Resim 2)

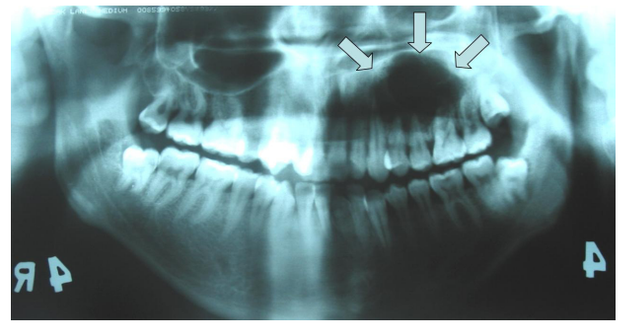

Resim 2. Panoramik grafide düzensiz sınırlara sahip radyolüsent saha izlenmektedir.

Bilgisayarlı tomografi kesitlerinde patolojinin sol maksiller sinüsü tamamen doldurduğu ve vestibüler sahada kemik yıkımı gözlendi.(Resim 3) Düzensiz kemik yıkımının varlığı

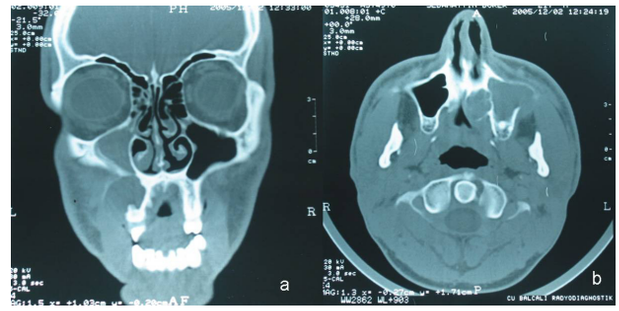

Resim 3. Koronal (a) ve aksiyel (b) BT kesitlerde kemik yıkımı ve sol maksiller sinüsün involüsyonu gözlenmektedir.

ve patolojinin kısa sürede büyümesi de göz önüne alındığında, malignite riski nedeniyle öncelikle insizyonel biyopsi yapılmasına karar verildi. Hastadan "bilgilendirilmiş onam" alındıktan sonra lokal anestezi altında mukoperiostal flep kaldırılarak lezyonun vestibüler duvarından elde edilen biyopsi materyali, yıkıma uğrayan incelmiş kemik dokusu da dahil edilerek histopatolojik incelemeye gönderildi. Biyopsi

Resim 4. Hemimaksillektomi sonrasında 4. ay ağız içi klinik görünüm

sonucunda mukoepidermoid karsinoma olarak tanımlanan lezyonun, Gülhane Askeri Tıp Akademsi, Kulak Burun Boğaz Anabilim Dalı ile yapılan konsultasyon neticesinde hemimaksillektomi uygulanarak ablasyonuna karar verildi. Genel anestezi altında sol üst lateral dişin distalinden itibaren maksilla rezeksiyonu uygulanan hastanın, lezyona komşu yumuşak ve sert doku sınırlarından alınan örneklerde tümör bulgusuna rastlanmadı. Postoperatif iyileşme sürecinde herhangi bir sorun yaşanmadı.

Yara iyileşmesi sonrasında (Resim 4), GATA Protetik Diş Tedavisi Anabilim Dalı ile yapılan konsultasyon neticesinde hastaya obturator uygulanmasına karar verildi ve hastanın protetik rehabilitasyonunun, estetik ve işlevsel açıdan hastanın beklenti ve ihtiyaçlarını karşılayacak düzeyde olması sağlandı. (Resim 5) Postoperatif takibi 4 yıldır devam etmekte olan hastada herhangi bir patoloji saptanmamıştır.

Resim 5. Obturator ile birlikte klinik görünüm

Tartışma

MEK nın en sık rastlanan klinik bulgusu, çenelerde farklı bölge ve şekillerde gözlenen şişliklerdir. Bunu, ağrı, parestezi, dişlerde mobiliteler, kanama ve direnaj izler [3]. Klinik olarak bulguların farklılığı, tümörün evresiyle ilişkili olarak değerlendirilmektedir [7].

Radyografik olarak bulgular karakteristik olmayıp, çeşitlilik sergilediğinden, radyografik tetkikler tanı açısından ipucu vermekten uzaktır. MEK üzerine yapılan birçok çalışmada, konvansiyonel grafilerde iyi tanımlanabilen sınırlara sahip ve unilokuler ya da multilokuler karakterde lezyonların varlığından bahsedilmiştir. Ayırıcı tanıda, osteolitik yapıdaki odontojenik kistler ya da ameloblastoma gibi benign karakterdeki odontojenik tümörlerin varlığı ihtimalinin elenmesini sağlamasa da, malign karakterdeki bu lezyonun sebep olduğu kortikal kemik yıkımı ve ekspansiyonunun ortaya konulması açısından, bilgisayarlı tomografi görüntüleme yöntemleri altın standart olarak kabul edilir.

Mukoepidermoid ya da squamoz karakterde karsinomatöz değişiklikler, odontojenik kistlerin %1 inden daha azında gözlenmektedir [8]. Klinik olarak ağrı ve paresteziye yol açmayan büyümeler olarak izlenebilen bu değişikliklerin konvansiyonel grafiler ile tanımlanabilmesi, sunulan vakada olduğu gibi, oldukça güçtür.

İlerlemiş karakterdeki MEK, oldukça agresif bir prognoza sahipken, erken dönemlerde tümör, benign olarak değerlendirilir[2-4]. MEK'in tedavisi, diğer tüm tükürük bezi tümörlerinde olduğu gibi cerrahi eksizyondur. Her ne kadar periost iyi bir onkolojik bariyer olarak değerlendirilse de rezeksiyon, sıklıkla tercih edilen yöntemdir. Cerrahi tedaviye ek olarak uygulanacak radyoterapi ve/veya kemoterapinin postoperatif süreçte etkinliği henüz tam olarak kanıtlanamamıştır. Sunmuş olduğumuz vakada tümörün erken evrede olması nedeniyle radyoterapi yada kemoterapi gerekli görülmemiştir.

Radyografik olarak odontojenik kistlerde sıklıkla gözlenen, uniloküler, radyolüsent özellikteki kolay tanımlanabilir alanın, girintili çıkıntılı ve düzensiz sınırlı görünüme değişimi, karsinomatöz farklılaşmalar konusunda hekimi uyarmalıdır. Buna ek olarak, kısa aralıklarla yapılacak radyolojik tetkiklerde, lezyonun boyutlarındaki değişimin ritmi ve kortikal kemik değişiklikleri gibi maligniteye işaret eden ipuçları da hekim tarafından dikkate alınması gereken diğer bir unsurdur.

Kaynaklar

1. Gassler N, Erbe M, Caselitz J, Donner A.Mucoepidermoid carcinoma of palatinal glands with exuberant foreign-body giant cell reaction. Pathol Res Pract. 2008;204(9):689-91.
2. Speight PM, Barrett AW. Salivary gland tumors. Oral Dis 2002;8:229–40.
3. Jiang L, Jiang XZ, Zhao LY, Liu Y, Wang GD, Zhao YF. Central mucoepidermoid carcinoma of the jaws: report of two cases Journal of Medical Colleges of PLA, 2007; 22 (2):129-131
4. Noffke C, Raubenheimer EJ.The glandular odontogenic cyst: clinical and radiological features; review of the literature and report of nine cases. Dentomaxillofac Radiol. 2002 Nov;31(6):333-8.
5. Neville BW, Damm DD, Allen CM, Bouguot JE. Salivary gland pathology. Oral and Maxillofacial Pathology. 2nd edn. Philadelphia, PA: Saunders 2002 :420.
6. Rao NA, and Font RL. Mucoepidermoid carcinoma of the conjunctiva, a clinicopathologic study of five cases. Cancer , 38:1699-1709
7. Brandwein MS, Ivanov K, Wallace DI, et al. Mucoepidermoid carcinoma. A clinicopathologic study of 80 patients with special reference to histological grading. Am J Surg Pathol 2001;25: 835–45.
8. Stoelinga PJ, Bronkhorst FB. The incidence, multiple presentation and recurrence of aggressive cysts of the jaws. J Craniomaxillofac Surg 1988;16:184-95.